

To cite this article:

Praska-Sołdon Marta, Bruzda-Zwiech Agnieszka: Obustronne zatrzymanie stałych drugich zębów przedtrzonowych jako powikłanie po przedwczesnych ekstrakcjach mlecznych zębów trzonowych – opis przypadku. Bilateral retention of permanent second premolar teeth as a complication of premature extractions of deciduous molars – case report. Nowa Stomatol 2024;29(3):65-70.

DOI: 10.25121/NS.2024.29.3.65

To link to this article:

<https://doi.org/10.25121/NS.2024.29.3.65>

MARTA PRASKA-SOŁDON^{1,2}, *AGNIESZKA BRUZDA-ZWIECH³

Obustronne zatrzymanie stałych drugich zębów przedtrzonowych jako powikłanie po przedwczesnych ekstrakcjach mlecznych zębów trzonowych – opis przypadku

Bilateral retention of permanent second premolar teeth as a complication of premature extractions of deciduous molars – case report

¹Poradnia Stomatologii Wieku Rozwojowego, Centralny Szpital Kliniczny, Uniwersytet Medyczny w Łodzi

Kierownik Poradni: prof. dr hab. n. med. Joanna Szczepańska

²Praktyka stomatologiczna, Bonus Medicus, Łódź

³Zakład Stomatologii Wieku Rozwojowego, Uniwersytet Medyczny w Łodzi

Kierownik Zakładu: prof. dr hab. n. med. Joanna Szczepańska

SŁOWA KLUCZOWE

przedwczesna utrata zębów, drugie zęby trzonowe mleczne, zatrzymane zęby drugie przedtrzonowe

STRESZCZENIE

Jedną z najczęstszych miejscowych przyczyn zaklinowania zęba stałego jest niedobór miejsca w łuku zębowym spowodowany: stłoczeniami, niewystarczającą szerokością łuku oraz przedwczesną utratą zębów mlecznych, szczególnie drugich zębów trzonowych. Utrata tych zębów może skutkować mezialną migracją pierwszych stałych zębów trzonowych i w rezultacie powoduje częściowe lub całkowite zamknięcie przestrzeni dla drugich przedtrzonowców.

Artykuł ma na celu zaprezentowanie postępowania leczniczego u 12-letniej pacjentki z obustronnie zatrzymanymi drugimi zębami przedtrzonowymi w szczęce na skutek przedwczesnej utraty zębów drugich trzonowych mlecznych, która doprowadziła do mezialnej migracji pierwszych zębów trzonowych stałych.

Pacjentkę poddano leczeniu ortodontycznemu polegającemu w pierwszym etapie na zastosowaniu aparatu do dystalizacji zębów trzonowych GMD (ang. *greenfield molar distylizer*). Po uzyskaniu odpowiedniej ilości miejsca dla zębów zatrzymanych został zacementowany aparat Nance'a. Zęby drugie przedtrzonowe uległy samoistnej erupcji, ale były zrotowane. Uszeregowano zęby aparatem cienkołukowym i wdrożono fazę retencyjną.

Powikłania przedwczesnych ekstrakcji zębów mlecznych mogą prowadzić do poważnych zaburzeń zgryzowych, takich jak zatrzymanie wyrzynania zębów drugich przedtrzonowych, i wymagać skomplikowanego leczenia ortodontycznego aparatami stałymi. Istotne jest zapobieganie przedwczesnej utracie zębów mlecznych, a także jak najszybsze wdrożenie profilaktyki ortodontycznej u pacjentów z brakami w uzębieniu mlecznym.

KEYWORDS

premature teeth loss, second primary molars, impacted second premolars

SUMMARY

One of the most common local causes of permanent teeth impaction is lack of space in the dental arch due to crowding, insufficient arch width and premature loss of deciduous teeth, especially second molars. The loss of these teeth can result in mesial drift of the first permanent molars and consequently causes partial or total space closure for the second premolars.

This case report aims to presents the treatment of a 12-year-old female patient with bilaterally impacted maxillary second premolar teeth due to early loss of deciduous second molars and subsequent mesial drift of the first permanent molars.

The first stage of orthodontic treatment was carried out using the GMD appliance (Greenfield Molar Dystylizer). After adequate space had been regained, the Nance appliance was cemented. Second premolars erupted spontaneously but were rotated. Teeth were aligned with conventional fixed appliance and a retention phase was introduced.

Complications of premature extractions of deciduous teeth can lead to severe bite disorders such as arrested eruption of second premolars and require complex orthodontic treatment with fixed braces. It is important to prevent premature loss of deciduous teeth and to implement orthodontic prophylaxis (space maintainers), as soon as possible in patients with missing deciduous teeth.

WPROWADZENIE

W piśmiennictwie spotkać możemy różne definicje zęba zatrzymanego (zaklinowanego i retenowanego). Jest on określany przez Adamczyka i wsp. jako ząb w pełni wykształcony, który pozostał w kości wyrostka zębodołowego po okresie fizjologicznego wyrzynania (1, 2). Natomiast Becker określa ząb zatrzymany jako ząb niewyrzynięty z korzeniem rozwiniętym powyżej 3/4 ostatecznej długości, którego proces erupcji został zahamowany przez działanie jednego z czynników etiologicznych i nie wyrzyna się on w przewidywanym czasie (3). Inni autorzy, zgodnie z aktualną definicją sformułowaną przez Amerykańskie Towarzystwo Stomatologiczne (American Dental Association), definiują to zaburzenie jako niewyrzynięty lub częściowo wyrzynięty ząb położony w stosunku do innego zęba, kości lub tkanki miękkiej, w sposób taki, że jego całkowite wyrznięcie jest mało prawdopodobne (2, 4, 5). Najczęściej obserwuje się zatrzymane trzecie trzonowce w szczęce i żuchwie oraz stałe kły w szczęce, ale dotknięte tym zaburzeniem mogą być również zęby przedtrzonowe i siekacze (4, 6, 7). Częstość występowania zatrzymanych zębów przedtrzonowych jest szacowana w piśmiennictwie na 0,5 do 1,5% i zbliżona u kobiet i mężczyzn (4, 8, 9). Najczęściej dochodzi do jednostronnego zatrzymania zęba przedtrzonowego, znacznie częściej w żuchwie niż w szczęce (4-6, 8). Potwierdzają to badania Şimşek-Kaya i wsp. (8), w których dolny drugi ząb przedtrzonowy stanowił 55,2% wszystkich zatrzymanych zębów przedtrzonowych. Natomiast odsetek drugich zębów przedtrzonowych zatrzymanych w szczęce w populacji osób dorosłych oceniany jest na 0,1-0,3% (4).

Występowanie zębów zatrzymanych może mieć różne podłoże. Do najczęstszych miejscowych przyczyn zaklinowania zęba stałego należy niedobór miejsca w łuku zębowym spowodowany stłoczeniami, niewystarczającą szerokością łuku oraz przedwczesną utratą zębów mlecznych, szczególnie drugich zębów trzonowych, co w rezultacie powoduje częściowe lub całkowite zamknięcie przestrzeni dla danego zęba (10, 11). Zmiany związane z utratą miejsca na skutek przedwczesnej ekstrakcji mogą być szczególnie nasilone u pacjentów bez nadmiaru miejsca w łuku zębowym i w przypadku wyjściowych stłoczeń (10).

Niepowodzenie erupcji zęba może mieć też związek z nieprawidłowym/ektopowym położeniem zawiązka, idiopatyczną rotacją zawiązka, ankylozą, obecnością zagłębiających się mlecznych zębów trzonowych, rozszczepem wyrostka zębodołowego, torbielami, obecnością zębów nadliczbowych i zębiakami oraz z nieprawidłowościami w mechanizmie erupcji – pierwotnym zaburzeniem wyrzynania (ang. *primary failure of eruption* – PFE), prawdopodobnie spowodowanym mutacją genu receptora 1 parathormonu (*PTH1 R*) (3, 6-8, 11). Zatrzymanie wyrzynania może być także związane z chorobami ogólnymi i zespołami genetycznymi, takimi jak: dyzostoza czaszkowo-twarzowa, zespół Downa, *amelogenesis imperfecta*, osteopetroza i achondroplazja (6).

OPIS PRZYPADKU

W marcu 2018 roku 12-letnia pacjentka zgłosiła się pod opieką matki do gabinetu w celu kontroli stanu uzębienia. Pacjentka była wcześniej objęta opieką w innym gabinecie

stomatologicznym. Uzyskano świadomą pisemną zgodę rodzica/opiekuna prawnego na przeprowadzenie badania. W badaniu wewnątrzustnym stwierdzono uzębienie stałe oraz brak występowania ognisk próchnicowych. W łuku górnym zauważono brak drugich zębów przedtrzonowych zarówno po stronie lewej, jak i prawej oraz całkowite zamknięcie przestrzeni dla tych zębów, niewyróżnione były też drugie zęby trzonowe stałe. Łuki zębowe były ciągłe, nie występowały szpary wskazujące na niedawną utratę zębów mlecznych. Matka pacjentki podała, że poprzedni lekarz prowadzący pacjentkę również informował ją o problemie związanym z brakiem u dziecka dwóch zębów przedtrzonowych w szczęce, nie została jednak wdrożona diagnostyka radiologiczna. Na podstawie zebranego wywiadu udało się ustalić, że w wyniku powikłań próchnicy pacjentka straciła przedwcześnie (około 4.-5. roku życia) zęby drugie trzonowe mleczne w szczęce; brak dokumentacji z wcześniejszych etapów leczenia.

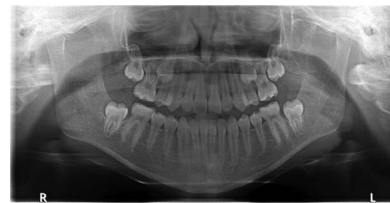W celu zdiagnozowania przyczyny braku w łuku zębowym zębów 15 i 25 skierowano pacjentkę na zdjęcie pantomograficzne. Badanie radiologiczne wykazało obecność obu drugich zębów przedtrzonowych szczęki (15 i 25) zatrzymanych w kości. Położenie zębów było prawidłowe, zęby ułożone pionowo, korzenie ukształtowane powyżej 2/3 długości, bez anomalii, wierzchołki korzeni nie w pełni wykształcone. Na tej podstawie postawiono diagnozę o spontanicznej mezjalizacji stałych pierwszych zębów trzonowych w szczęce, co doprowadziło do zamknięcia przestrzeni dla obu zębów drugich przedtrzonowych (ryc. 1). Badanie radiologiczne dodatkowo wykazało brak zawiązków zębów trzecich trzonowych stałych (18, 28, 38, 48) i potwierdziło stwierdzony w badaniu klinicznym brak ubytków próchnicowych, w związku z czym rozpoczęto planowanie leczenia ortodontycznego. Ocena warunków zgryzowych wykazała: I klasę kłową obustronnie, rzekomą II klasę Angle'a, skrócenie i zwężenie łuku górnego oraz nieprawidłowości zębowe. Rycina 2 prezentuje model zębów szczęki pacjentki z kwietnia 2018 roku.

Po zaakceptowaniu planu leczenia przez rodzica pacjentkę poddano leczeniu ortodontycznemu polegającemu na dystalizacji pierwszych zębów trzonowych stałych w szczęce w celu odtworzenia miejsca dla zatrzymanych przedtrzonowców oraz na poszerzeniu górnego łuku zębowego. Leczenie przeprowadzono za pomocą aparatu do dystalizacji zębów trzonowych GMD (ang. *greenfield molar dystylizer*) zaopatrzonego dodatkowo w śrubę centralną dającą możliwość poszerzenia łuku zębowego (ryc. 3). Leczenie aparatem GMD trwało 11 miesięcy; jako retencję zastosowano aparat Nance'a. Po uzyskaniu odpowiedniej ilości miejsca dla zębów zatrzymanych nastąpiła ich samoistna erupcja: korony zębów miały prawidłowy kształt, nie obserwowano anomalii w budowie. Ząb 25 wyróżnił się jeszcze w trakcie leczenia aparatem dystalizującym (ryc. 4), ząb 15 około 2 miesiące po demontażu aparatu GMD. Po erupcji zęby 15 i 25 były zrotowane, konieczne było ich prawidłowe uszeregowanie w łuku zębowym za pomocą aparatu

stałego wargowego cienkołukowego. Leczenie aktywne aparatem cienkołukowym trwało 12 miesięcy. Po uszeregowaniu zębów (ryc. 5) wdrożono fazę retencji (z użyciem akrylowej płytki podniebiennej), która jest kontynuowana do chwili obecnej. Dopiero po zakończeniu aktywnego leczenia ortodontycznego u pacjentki wyrznęły się drugie zęby trzonowe stałe w szczęce. Rycina 6 prezentuje zdjęcie pantomograficzne pacjentki w fazie retencyjnej. Pacjentka pozostaje pod obserwacją.

DYSKUSJA

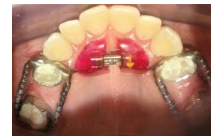W wyżej opisanym przypadku prawdopodobną przyczyną zaburzenia miejsca w łuku dla zębów przedtrzonowych była przedwczesna utrata mlecznych zębów trzonowych. Badania obrazowe pozwoliły szybko zdiagnozować problem i zaplanować leczenie. Badaniem pierwszego rzutu w diagnostyce zębów zatrzymanych i nieprawidłowo wyrzynających się



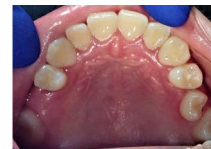Ryc. 1. RTG pantomograficzne pacjentki przed leczeniem. Widoczne zęby 15 i 25 zatrzymane w szczęce



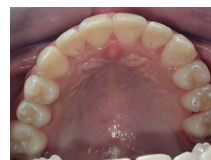Ryc. 2. Model zębów szczęki pacjentki przed leczeniem. Widoczny brak zębów przedtrzonowych drugich



Ryc. 3. Łuk górny pacjentki pod koniec leczenia aparatem GMD



Ryc. 4. Zęby szczęki pacjentki po demontażu aparatu do dystalizacji



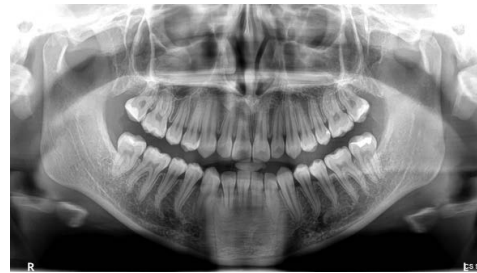Ryc. 5. Zęby górne pacjentki po uszeregowaniu aparatem stałym cienkołukowym

jest zdjęcie pantomograficzne (12). Jednakże często w przypadkach stwierdzenia obecności zęba zatrzymanego lub zaklinowanego należy dodatkowo wykonać zdjęcie rentgenowskie zębów lub poszerzyć diagnostykę radiologiczną o wykonanie tomografii stożkowej (CBCT) danej okolicy, by precyzyjnie określić położenie zęba względem innych zębów, struktur anatomicznych, takich jak: dno zatoki szczękowej, kanał żuchwy, otwór bródkowy czy ocenić stopień rozwoju wierzchołka korzenia, a także obecność resorpcji sąsiednich zębów (5, 12, 13, 14).

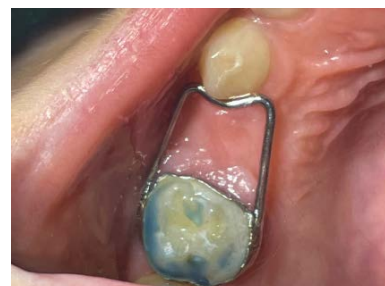Zastosowane leczenie ortodontyczne w prezentowanym przypadku trwało 2 lata i dało zadowalający efekt, jednakże w niektórych przypadkach konieczne jest wprowadzenie dodatkowych procedur ortodontycznych czy też chirurgicznych, jak chirurgiczne odsłonięcie zęba zatrzymanego. Leczenie zatrzymanych zębów uzależnione jest od ich położenia, relacji w stosunku do zębów sąsiednich i potrzeby leczenia ortodontycznego, występowania objawów miejscowych, np. dolegliwości bólowych, lub współistnienia pierwotnych zaburzeń wyrzynania (4, 11). W przypadku bezobjawowych znacznie przemieszczonych zębów zatrzymanych, położonych blisko ważnych struktur anatomicznych, tj. zatoka szczękowa czy kanał żuchwy, gdy podjęcie leczenia wiąże się z ryzykiem uszkodzenia tych struktur, zalecane może być pozostawienie zębów *in situ* i regularne kontrole radiologiczne pod kątem wykrycia niepożądanych zmian, takich jak resorpcje korzeni zębów sąsiednich czy powstanie torbieli (14, 15). Ekstrakcja zęba zatrzymanego może być wskazana, jeżeli: ząb jest znacznie przemieszczony, współistnieje patologia związana z niewyrzniętym zębem w postaci stanu zapalnego czy torbieli zawiązkowej lub z uwagi na występującą wadę zgryzu czy stłoczenie zębów w danym łuku (4, 5, 11, 14, 15). Rozważana może być też autotransplantacja usuniętego zęba zaklinowanego przedtrzonowca do innego segmentu łuku zębowego np. w przypadku utraty centralnego siekacza po urazie (11, 14, 16). Postępowanie lecznicze może uwzględniać również ortodontycję interceptywną (np. usunięcie zagłębiającego się zęba mlecznego trzonowego i utrzymanie przestrzeni) czy chirurgiczne odsłonięcie zębów zatrzymanych w połączeniu z leczeniem ortodontycznym aparatami stałymi (4, 11, 14, 16). Leczenie ortodontyczne w takich przypadkach może być utrudnione i trwać kilka lat. Należy pamiętać, że obecność aparatów stałych w jamie ustnej pacjenta sprzyja gromadzeniu się płytki nazębnej między elementami aparatu, utrudnia zabiegi higieniczne, może znacząco wpływać na pogorszenie wskaźników higieny. Długotrwałe leczenie ortodontyczne nie tylko wpływa na zwiększenie tworzenia się biofilmu, ale ułatwia też wzrost bakterii *Streptococci*, *Lactobacilli*, *Porphyromonas gingivalis* oraz *Fusobacterium spp.*, co może zwiększać ryzyko wystąpienia stanów zapalnych dziąseł i prowadzić do powstania obszarów demineralizacji w postaci białych plam wokół elementów aparatu i ubytków próchnicowych (17-20). Warto więc zwrócić uwagę na konieczność zapobiegania wymienionym powyżej problemom poprzez

wdrożenie u pacjenta dodatkowych środków i akcesoriów do higieny jamy ustnej dla pacjentów użytkujących aparaty ortodontyczne, w celu efektywnego usuwania płytki nazębnej (szczoteczki międzyzębowe, irygatory, specjalne nici dentystyczne), ale przede wszystkim poprzez zapobieganie przedwczesnej utracie zębów mlecznych.

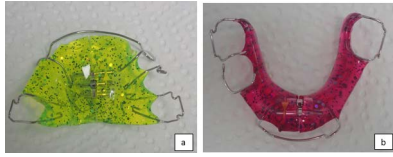
Przedwczesna utrata zębów mlecznych z powodu powikłań choroby próchnicowej jest wciąż palącym problemem (10, 20-22). Może ona prowadzić do zmian w obrębie układu stomatognatycznego, takich jak: przerwanie ciągłości łuku zębowego, przemieszczenia zębów, utrata przestrzeni koniecznej do prawidłowego wyrznięcia zębów stałych, skrócenie łuku, zaburzone wyrzynanie zębów stałych (10). Należy pamiętać, że gdy utrata dotyczy zębów trzonowych, szczególnie jeżeli ząb mleczny w bocznych odcinkach łuków zębowych musi być usunięty na długo przed terminem fizjologicznej eksfoliacji, pacjent powinien zostać zabezpieczony ortodontycznie. Należy wykonać u pacjenta utrzymywacz przestrzeni, który uchroni go przed następstwami przedwczesnej utraty zęba (mezjalizacja zębów bocznych, pochylenie zębów w kierunku luki, efekt Godona), zapewniając utrzymanie odpowiedniej przestrzeni lub jej odtworzenie (22). W tym celu mogą być zastosowane zarówno utrzymywacze zacementowane w jamie ustnej na stałe, jak i aparaty zdejmowane z zablokowanym miejscem po utraconym zębie (ryc. 7, 8). Analiza przeglądu piśmiennictwa dokonana przez Gibas-Stanek i Lostera wskazuje, że utrzymywacz przestrzeni powinien być wykonany w każdym przypadku utraty pierwszego mlecznego zęba trzonowego, gdy stały ząb pierwszy trzonowy jest niewyrznięty lub jest kontakt guzkowy (22). Ekstrakcja mlecznego



Ryc. 6. RTG pantomograficzne pacjentki w fazie retencyjnej leczenia, po wyrznięciu zębów drugich trzonowych stałych



Ryc. 7. Stały utrzymywacz przestrzeni u 6-letniego pacjenta, który przedwcześnie utracił ząb 54



Ryc. 8a, b. Aparat zdejmowany górny (a) i dolny (b) z zablokowanymi płaszczyczkami w miejscu utraconych zębów mlecznych

drugiego zęba trzonowego wiąże się z poważniejszymi konsekwencjami. Ząb ten determinuje pozycję wyrzynania się pierwszego zęba trzonowego stałego i przedwczesna utrata drugiego zęba trzonowego mlecznego prowadzi do skrócenia długości łuku. W szczęcie dochodzi do tego wskutek mezjalnej migracji i inklinacji trzonowych zębów stałych oraz ich mezjorotacji, natomiast w łuku dolnym obserwuje się mezjoinklinację zębów stałych trzonowych, jak również ich dojęzykowe nachylenie (10). Największą utratę miejsca po ekstrakcji mlecznych zębów drugich trzonowych obserwuje się w pierwszym roku (22), przy czym utrata

miejsca w pierwszych 3 miesiącach po ekstrakcji jest większa w szczęcie niż w żuchwie (10). Ekstrakcja zęba mlecznego drugiego trzonowego, przed wyrżnięciem pierwszego zęba trzonowego stałego, może prowadzić nawet do całkowitego zamknięcia przestrzeni dla zębów drugich przedtrzonowych i ich ektopowego wyrzynania (na podniebieniu lub językowo) lub ich zatrzymania. Niezwykle ważne jest więc wykonanie utrzymywaczy przestrzeni (10, 22) najlepiej w ciągu 2 miesięcy od przedwczesnej utraty zęba (10). Niektórzy autorzy sugerują, że potrzeba ta jest nawet większa w łuku górnym z uwagi na mniejszą rezerwę boczną (ang. *leeway space*) (22).

WNIOSKI

W przypadku przedwczesnej utraty zębów drugich trzonowych mlecznych istotne jest jak najszybsze wdrożenie profilaktyki ortodontycznej, by zapobiec powikłaniom, takim jak zatrzymanie wyrzynania zębów drugich przedtrzonowych, i konieczności długotrwałego leczenia ortodontycznego aparatami stałymi.

KONFLIKT INTERESÓW

Brak konfliktu interesów

ADRES DO KORESPONDENCJI:

*Agnieszka Bruzda-Zwiech
Zakład Stomatologii Wzrostu i Rozwoju
Uniwersytet Medyczny w Łodzi
ul. Pomorska 251
92-213 Łódź
agnieszka.bruzda-zwiech@umed.lodz.pl

PIŚMIENNICTWO

1. Ryba M, Hes K, Noskowska A, Łoboda M: Zaburzenia wyrzynania pierwszego i drugiego stałego zęba trzonowego: podział, etiologia, diagnostyka różnicowa i leczenie. *Forum Ortod* 2015; 1: 25-35.
2. Adamczyk H, Kucfir D: Występowanie zębów zatrzymanych i nadliczbowych. *Czas Stomatol* 1982; 35: 847-851.
3. Becker A: *Orthodontic Treatment Of Impacted Teeth*. 3rd ed. Wiley- Blackwell 2012.
4. Manjunatha BS, Chikkaramaiah S, Panja P, Koratagere N: Impacted maxillary second premolars: a report of four cases. *BMJ Case Rep* 2014; 2014: bcr2014205206.
5. Rajanikant K, Bholi N, Shukla D: Concurrent Impaction of the Mandibular Primary Second Molar and Second Premolar in Close Approximation to the Mental Nerve: A Case Report. *Cureus* 2024; 16(4): e57934.
6. Siotou K, Kouskouki MP, Christopoulou I et al.: Frequency and Local Etiological Factors of Impaction of Permanent Teeth among 1400 Patients in a Greek Population. *Dent J (Basel)* 2022; 10(8): 150.
7. Boguszewska-Gutenbaum H, Janicha J, Proc P: Zaburzenia wyrzynania zębów. [W:] Olczak-Kowalczyk D, Szczepańska J, Kaczmarek U (red.): *Współczesna stomatologia wieku rozwojowego*. Wyd. I. Med Tour Press International, Otwock 2017: 131-135.
8. Şimşek-Kaya G, Melih-Ömezli M, Yapici G et al.: Prevalence of impacted premolars in a Turkish population and considerations for surgical treatment. *Med Oral Patol Oral Cir Bucal* 2011; 16(6): e781-786.
9. Naraynsingh CN, Henry K, Hunte R et al.: Prevalence and Pattern of Tooth Impaction: A Radiographic Study in a Trinidadian Population. *Niger J Clin Pract* 2024; 27(7): 837-843.
10. Wojtaszek-Lis J, Regulski P, Laskowska M, Zadurska M: Wpływ przedwczesnej utraty zębów mlecznych na morfologię i czynność narządu żucia. *Przegląd piśmiennictwa. Forum Ortod* 2018; 14: 29-47.
11. Martin BA, Polyzois I, Synodinos PN: Case report: Management of an impacted second premolar. *JIDA* 2019; 65(2): 92-98.
12. Szopiński K: Diagnostyka obrazowa w stomatologii dziecięcej. [W:] Olczak-Kowalczyk D, Szczepańska J, Kaczmarek U (red.): *Współczesna stomatologia wieku rozwojowego*. Wyd. Med Tour Press International, Otwock 2017: 750-751.
13. Kühnisch J, Anttonen V, Duggal MS et al.: Best clinical practice guidance for prescribing dental radiographs in children and adolescents: an EAPD policy document. *Eur Arch Paediatr Dent* 2020; 21(4): 375-386.

14. Hameed O, Crawford E, Taylor NG: Fiddly Fives: Management of Impacted Second Premolars Dental Update 2021; 48(5): 385-392.
15. Tabiat-Pour S, Newlyn A: Root resorption of a maxillary permanent first molar by an impacted second premolar. Br Dent J 2007; 202(5): 261-262.
16. Strbac GD, Schnappauf A, Bertl MH et al.: Guided Osteotomy and Guided Autotransplantation for Treatment of Severely Impacted Teeth: A Proof-of-Concept Report. J Endod 2020; 46(11): 1791-1798.
17. Babiak M, Babiak J, Bączkiewicz A, Marcinkowski JT: Stan higieny jamy ustnej dzieci leczonych stałymi i ruchomymi aparatami ortodontycznymi. Probl Hig Epidemiol 2013; 94(4): 889-892.
18. Gong X, Chen W, Gong Y, Zhou L: Clinical analysis of PLI, GI and SBI in patients with fixed orthodontic appliances. Shanghai Kou Qiang Yi Xue 2006; 15(4): 367-369.
19. Shankarappa S, Burk JT, Subbaiah P et al.: White spot lesions in fixed orthodontic treatment: Etiology, pathophysiology, diagnosis, treatment, and future research perspectives. J Orthod Sci 2024; 13: 21.
20. Pasich E, Walczewska M, Pasich A, Marcinkiewicz J: Mechanizm i czynniki ryzyka powstawania biofilmu bakteryjnego jamy ustnej. Postepy Hig Med Dosw 2013; 67: 736-741.
21. Ahamed SS, Reddy VN, Krishnakumar R et al.: Prevalence of early loss of primary teeth in 5-10-year-old school children in Chidambaram town. Contemp Clin Dent 2012; 3(1): 27-30.
22. Gibas-Stanek M, Loster B: The effect of premature extraction of primary molars on spatial conditions and formation – a systematic review. J Stoma 2018; 71(5): 420-431.

nadesłano:

5.08.2024

zaakceptowano do druku:

26.08.2024