

To cite this article:

Górna Barbara, Leśna Marta, Kwiatek Jakub: Postępowanie pourazowe oraz cyfrowy protokół chirurgicznego leczenia powikłań w całkowitym zwichnięciu górnego przyśrodkowego siekacza u 11-letniego dziecka – 2-letni okres obserwacji. Endodontic and digitally-navigated surgical treatment of upper central incisor total avulsion in an 11-year old – case report with a 2-year follow-up.

Nowa Stomatol 2024;29(1):14-21. DOI: 10.25121/NS.2024.29.1.14

To link to this article:

<https://doi.org/10.25121/NS.2024.29.1.14>

*BARBARA GÓRNA, MARTA LEŚNA, JAKUB KWIATEK

Postępowanie pourazowe oraz cyfrowy protokół chirurgicznego leczenia powikłań w całkowitym zwichnięciu górnego przyśrodkowego siekacza u 11-letniego dziecka – 2-letni okres obserwacji

Endodontic and digitally-navigated surgical treatment of upper central incisor total avulsion in an 11-year old – case report with a 2-year follow-up

Kwiatek Dental Clinic

SŁOWA KLUCZOWE

uraz, zwichnięcie całkowite, replantacja, resekcja

STRESZCZENIE

Całkowite zwichnięcie zęba charakteryzuje się całkowitą utratą łączności zębodołem. Leczeniem z wyboru jest replantacja zęba wraz z czasowym unieruchomieniem, leczenie endodontyczne i antybiotykoterapia.

Artykuł ma na celu przedstawienie przypadku wybicia zęba prawego przyśrodkowego siekacza szczęki (zęb 11) u 11-letniej pacjentki. Czas przebywania zęba poza zębodołem wyniósł około 2 godziny, ząb był przechowywany w środowisku wilgotnym. Wybity ząb został replantowany i zszynowany szyną TTS. Po około 2 tygodniach zdjęto szynę i wykonano leczenie kanałowe zęba 11. Kanał korzeniowy został wypełniony materiałem Biodentine (Septodont). Kontrola po 3 miesiącach wykazała brak radiologicznych i klinicznych wykładników stanu zapalnego. Kontrola radiologiczna po 2 latach wykazała obecność zapalnej resorpcji korzenia, bez objawów klinicznych. Przeprowadzono zabieg nawigowanej resekcji wierzchołka korzenia.

Każdorazowo za powodzenie leczenia odpowiadają: czas, po którym nastąpiła replantacja, środowisko przechowywania wybitego zęba i odpowiednio wczesne podjęcie leczenia endodontycznego. Konieczna jest także dalsza, ścisła kontrola obszaru pozabiegowego ze względu na ryzyko rozwoju późnych powikłań urazu.

Przedstawiony poniżej opis przypadku ukazuje postępowanie, w którym wdrożono wytyczne dotyczące urazów zębów, a następnie kontrolowano sytuację kliniczną. Dzięki monitorowaniu wdrożono dodatkowe postępowanie, które pozwoliło na dalsze utrzymanie zęba w zębodole. Opisany przypadek stanowi cenny wkład w praktykę kliniczną z uwagi na jego kompleksowy charakter. Umożliwia zrozumienie celowości leczenia oraz skuteczne podejmowanie decyzji terapeutycznych w analogicznych sytuacjach klinicznych.

KEYWORDS

dental trauma, avulsion, replantation, resection

SUMMARY

Teeth avulsion is a dental trauma characterised by a tooth displacement from its socket. The preferred line of treatment consists of replantation with temporary stabilization, endodontic treatment of tooth and antibiotic therapy. This case report presents a patient after total tooth avulsion, in which replantation and endodontic as well as surgical treatment was performed.

This article refers to the case of an 11-year-old patient with missing upper, first incisor. The tooth was out of the socket for approximately 2 hours, during which it was kept in a moist environment. A CBCT scan was performed to ensure that there was no bone fracture near the site of avulsion. The incisor was then replanted and stabilized with Titanium Trauma Splint. After two weeks from the procedure, the splint was removed, followed by a root canal treatment. Root canal was filled with Biodentine. Three months after replantation there has been no signs of inflammatory root resorption or ankylosis. After two years, during routine control check-up root inflammatory resorption was confirmed radiologically, with no clinical symptoms. Navigated root apex resection was performed. Treatment's success depends on factors such as the time of replantation, tooth's storage conditions and early endodontic treatment. High risk of developing late complications requires frequent check-ups. This case indicates that precise aseptic endodontic treatment and careful control over the tooth, allowing to discover and treat complications, help to save the tooth in oral cavity. Using navigated surgery is a method allowing to limit extent of affected tissues, which is especially important in underaged patients both psychologically and biologically.

The case description presented below illustrates approach in which guidelines for dental trauma were implemented and followed with monitoring of the clinical outcome. Findings discovered via monitoring were adequately treated, what eventually allowed for further preservation of the tooth in its socket. The described case constitutes a valuable contribution to clinical practice due to its multidisciplinary nature. It enables an understanding of the purposefulness of treatment and effective decision-making in similar clinical situations.

WSTĘP

Całkowite zwichnięcie zęba jest jednym z najcięższych urazów zębów. Zwichnięciu ulegają najczęściej siekacze przyśrodkowe szczęki. Czynniki predysponującymi do urazu są tyłozgryz (II kl. Angle'a) i wiek pacjenta 7-10 lat (1), jako okres wzmożonej aktywności fizycznej i intensywnego wzrostu twarzy. Preferencyjnym postępowaniem w przypadku tego typu urazu jest natychmiastowa replantacja zęba na miejscu (2, 3). Najczęściej jednak pacjenci z wybitym zębem trafiają do gabinetu stomatologicznego kilka godzin po urazie.

Czynniki warunkującymi skuteczność zabiegu i utrzymanie zęba przez kolejne lata są warunki, w których przechowywany był wybity ząb i czas jego przebywania poza zębodołem (2). Mniejsze znaczenie mają: stopień rozwoju korzenia, rodzaj unieruchomienia i sposób przeprowadzenia leczenia endodontycznego zęba (1, 2, 4).

Do najcięższych powikłań po wybitciu zęba należą resorpcja zewnętrzna zapalna i zewnętrzna wymienna – ankyloza. Czynniki predysponującymi do wystąpienia powikłań są: długi czas przebywania zęba poza zębodołem oraz przechowywanie zęba w suchych warunkach (2, 3). Dochodzi wówczas do obumarcia włókien ozębnej. Resorpcja zewnętrzna zapalna występuje w przypadku zakażenia powierzchni korzenia przez zabrudzenia powstałe podczas urazu lub na skutek przenikania przez kanaliki zębinowe bakterii i ich produktów przemiany materii z obumarłej miazgi.

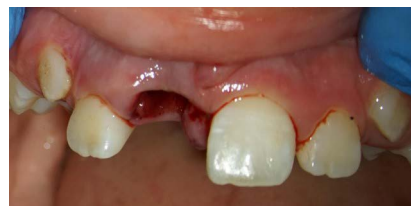OPIS PRZYPADKU

Pacjentka w wieku lat 11 zgłosiła się do gabinetu stomatologicznego wraz z rodzicami o godzinie 20:30 dnia 15.09.2021 roku. Z pacjentką i rodzicami przeprowadzono wywiad ogólnomedyczny i szczegółowy dotyczący

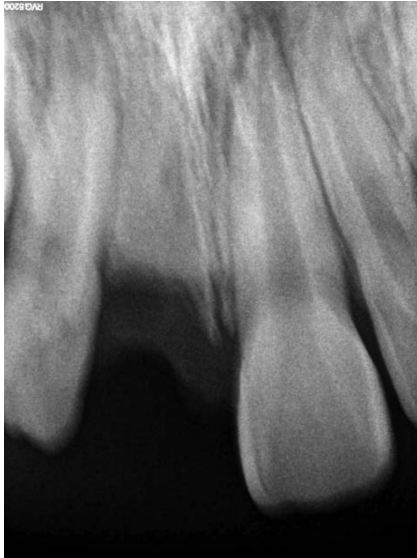okoliczności urazu. W wywiadzie podano, że tego samego dnia ok. godziny 17:00 dziewczynka uległa wypadkowi na rowerze, w wyniku którego doszło do wybitcia prawego przyśrodkowego siekacza szczęki (ząb 11). Wybity ząb wpadł do strumienia, a następnie został wyjęty i po ok. 10 minutach umieszczony w roztworze soli fizjologicznej. Ząb znajdował się poza jamą ustną ok. 4 godziny. Pacjentka wspólnie z rodzicami udała się na Szpitalny Oddział Ratunkowy, gdzie wykonano niezbędne badania. Nie zaopatrzono jednak urazu zęba 11. W dalszej kolejności zgłosiła się więc do gabinetu stomatologicznego.

W przeprowadzonym badaniu stwierdzono zwichnięcie całkowite zęba 11, uraz tkanek miękkich jamy ustnej (rozerwanie brodawki międzyzębowej) oraz otarcie wargi górnej (ryc. 1). Ustalono, że ząb znajdował się poza jamą ustną ok. 4 godziny.

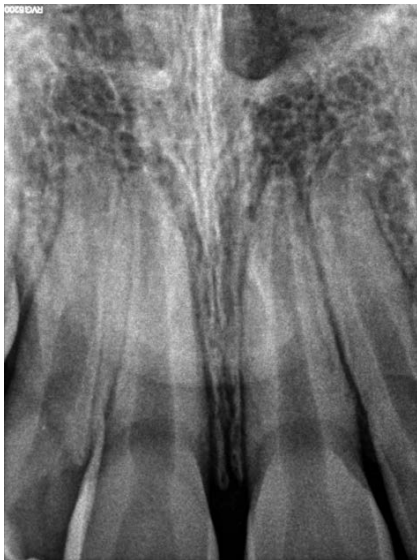Ząb umieszczono w świeżej soli fizjologicznej, delikatnie oczyszczając zabrudzoną ozębną. Wykonano zdjęcie radiologiczne celem diagnostyki złamań wyrostka zębodołowego szczęki (ryc. 2). Kierując się zasadą ALARA (ang. *As Low As Reasonably Achievable*), wykonano zdjęcie RTG punktowe okolicy zęba 11. W dalszej kolejności znieczulono pacjentkę powierzchniowo preparatem Hurracaine (Beutlich Pharmaceuticals LP), a następnie nasiętkowo preparatem



Ryc. 1. Sytuacja początkowa



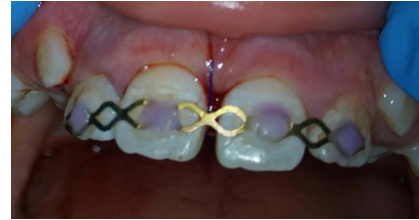Ryc. 2. Obraz radiologiczny po wybicciu



Ryc. 3. Obraz radiologiczny po replantacji

Scandonest 30 mg/ml (3% roztwór chlorowodoru mepiwakainy, Septodont). Replantowano ząb 11, delikatnie przytrzymując koronę zęba jałowym gazikiem. Przeprowadzono kontrolę radiologiczną prawidłowego ustawienia replantowanego zęba (ryc. 3). Zszynowano przyśrodkowe oraz boczne siekacze prawej i lewej strony szczęki (zęby 12, 11, 12, 22) za pomocą Titanium Trauma Splint (Medartis) oraz Flow Color (Arkona) (ryc. 4). Rozerwaną brodawkę przysieczną zszyto szwem prostym, używając nici nieresorbowalnej Dafilon 4,0 (Braun).

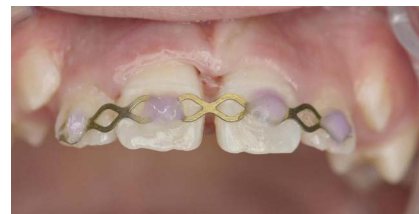Zalecenia domowe dla pacjentki obejmowały: stosowanie diety miękkiej przez ok. 2 tygodnie, delikatne oczyszczanie okolicy urazu szczoteczką Curaprox Smart Ultra Soft 7600 (Curaden) oraz stosowanie 0,02% roztworu chlorheksydyny w sprayu na okolicę pourazową. Farmakoterapia



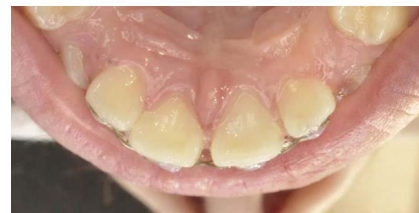Ryc. 4. Stan bezpośrednio po replantacji i szynowaniu

obejmowała antybiotyk Amotaks 500 mg/5 ml 2 razy dziennie przez 7 dni.

Trzy dni po wypadku usunięto szew i skontrolowano miejsce urazu (ryc. 5, 6). Pacjentka nie odczuwała dolegliwości bólowych. Wykonano trepanację sklepienia komory, izolując pole zabiegowe koferdamem, i ekstyrpowano martwą mięszkę. W kanale umieszczono preparat Calcipast (Cerkamed) zawierający nietwardniejący wodorotlenek wapnia. Włot do komory zamknięto Flow Color (Arkona). W międzyczasie pacjentka odbyła wizytę higienizacyjną i zostały zalakowane pierwsze stałe trzonowce.



Ryc. 5. Stan po ściągnięciu szwu – 3 dni po urazie

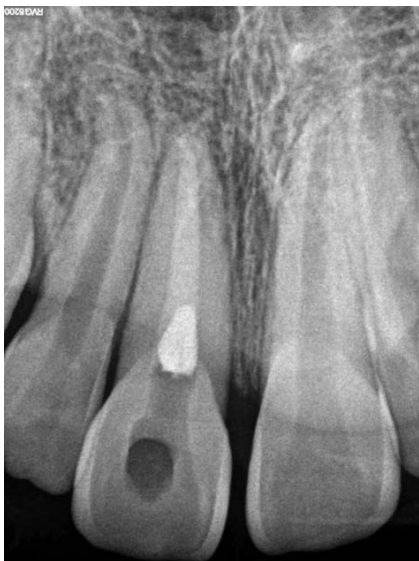

Ryc. 6. Stan po ściągnięciu szwu – 3 dni po urazie, strona podniebienna

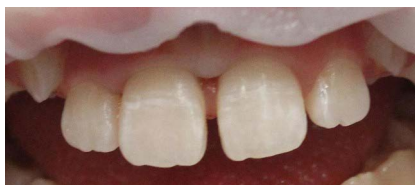Po 14 dniach pacjentka zgłosiła się celem leczenia kanałowego zęba 11. Usunięto szynę TTS. Znieczulono okolicę zęba 11 preparatem Citocartin 200 (4% roztwór chlorowodoru artykainy z adrenaliną 1:200 000, Molteni) i zaizolowano pole zabiegowe koferdamem. Do stabilizacji użyto gumeczek Wedjets i koferdamu w płynie. Usunięto opatrunek z kanału i przystąpiono do leczenia kanałowego. Po ustaleniu MAF (ang. *Master Apical File*) na ISO = 60 i długości roboczej około 22 mm opracowano kanał przy użyciu ultradźwięków oraz za pomocą końcówki irygacyjnej dźwiękowej EDDY (VDW). Do płukania wykorzystano podchloryn sodu Chloraxid 5.25% Extra (Cerkamed) oraz EDTA 17% – Endo-Solution (Cerkamed). Osuszono kanał jałowymi sączkami i wypełniono preparatem Biodentine

(Septodont) na około 8 mm, pozostałą część kanału dopełniając płynną gutaperką. Dokonano kontroli radiologicznej prawidłowego wypełnienia kanału (ryc. 7) i odbudowano dostęp przy pomocy kompozytu Enamel Flow UD2 oraz Enamel Biofunction BD3 (Micerium) (ryc. 8).

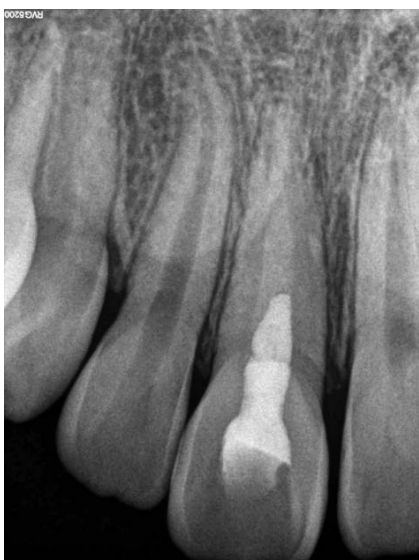Pacjentka zgłosiła się na wizytę kontrolną po ok. 3 miesiącach od urazu. Wykonano RTG punktowe kontrolne (ryc. 9).



Ryc. 7. Kontrola radiologiczna po leczeniu endodontycznym



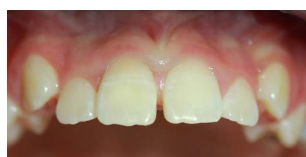Ryc. 8. Obraz kliniczny po ściągnięciu szyny TTS i leczeniu endodontycznym



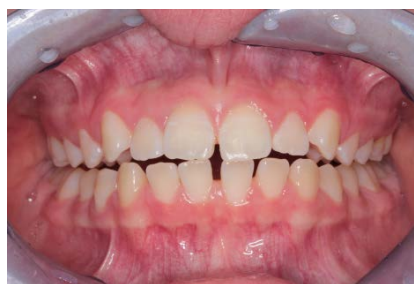Ryc. 9. Kontrola radiologiczna po 3 miesiącach

W okolicy wierzchołka korzenia zęba 11 nie stwierdzono obecności wykładników stanu zapalnego, ruchomości patologicznej replantowanego zęba, obecności głuchego odgłosu opukowego. Wewnątrz- i zewnątrznie również nie stwierdzono odchyłeń (ryc. 10). Zalecono pacjentce stawianie się na wizyty kontrolne za kolejne 3, następnie 6, 12 i 24 miesiące od urazu.

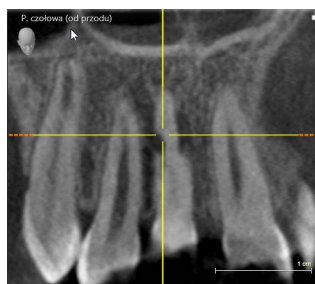Ze względu na niedotrzymanie terminu wizyt kontrolnych, pacjentkę zaproszono na wizytę ok. 2 lata po wystąpieniu urazu. W badaniu stwierdzono brak ruchomości patologicznej i niewielkie skrócenie zęba 11 wizualnie (ryc. 11). Wykonano RTG punktowe, diagnostykę radiologiczną poszerzono o CBCT. W badaniu radiologicznym stwierdzono obecność resorpcji zapalnej korzenia w okolicy 1/3 wierzchołkowej zęba, dopodniebiennie (ryc. 12, 13).



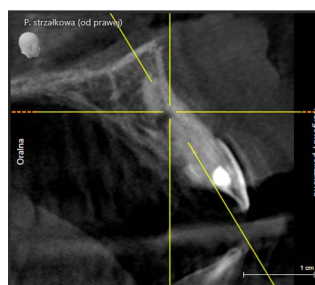
Ryc. 10. Obraz kliniczny po 3 miesiącach od urazu



Ryc. 11. Obraz kliniczny po 2 latach od urazu

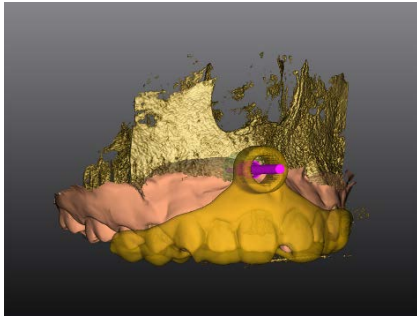


Ryc. 12. Obraz radiologiczny po wykryciu resorpcji zapalnej korzenia (płaszczyzna czołowa)

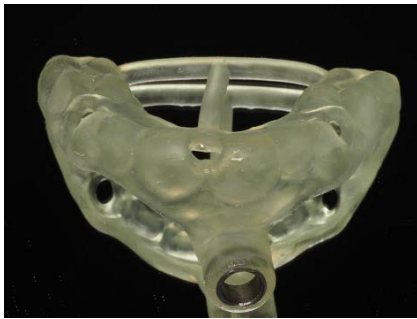

Ryc. 13. Obraz radiologiczny po wykryciu resorpcji zapalnej korzenia (płaszczyzna strzałkowa)

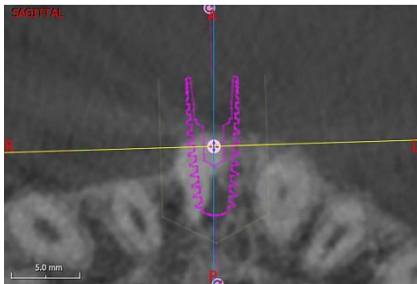
W związku z obecnością resorpcji zapalnej zaplanowano i przeprowadzono zabieg resekcji wierzchołka korzenia. Na podstawie CBCT przygotowano szablon chirurgiczny, umożliwiający przeprowadzenie zabiegu w sposób nawigowany – precyzyjne określenie dostępu i przebiegu cięcia, dostęp minimalnie inwazyjny (ryc. 14, 15). Spozycjonowano wirtualny implant w pozycji umożliwiającej dostęp od strony wargowej, przechodzący przez zmianę resorpcyjną (oprogramowanie Zirkonzahn Implant-Planner) (ryc. 16, 17).



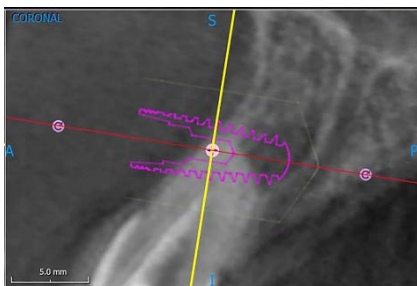
Ryc. 14. Wirtualny szablon chirurgiczny



Ryc. 15. Szablon chirurgiczny do zabiegu resekcji wierzchołka korzenia

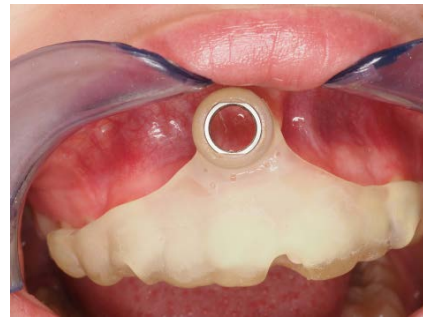

Ryc. 16. Wirtualne pozycjonowanie przebiegu nawiertu (płaszczyzna horyzontalna)

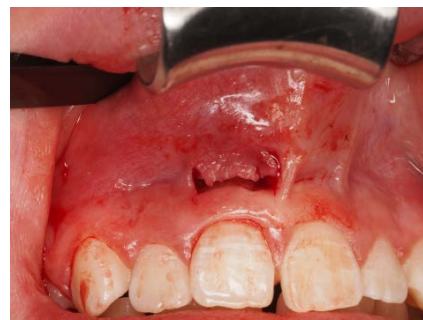

Ryc. 17. Wirtualne pozycjonowanie przebiegu nawiertu (płaszczyzna strzałkowa)

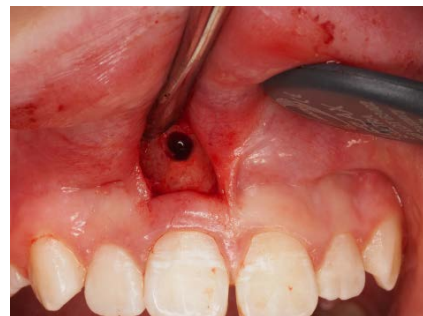Zabieg przeprowadzono w znieczuleniu miejscowym (Citocartin 200, Molteni). Przymiarka szablonu i zaznaczenie miejsca dostępowego potwierdziły możliwość wykonania cięcia paramarginalnego oszczędzającego brodawki i tkanki bezpośrednio przylegające do korony zęba (dodatkowo drugie cięcie poprowadzono wzdłuż wędzidełka wargi górnej – maskujące ewentualną bliznę po cięciu oraz obniżające napięcie tkanek). W związku z obecnością cienkiej blaszki przedsionkowej wyrostka zębodołowego szczęki niezbędna była maksymalna ochrona tej okolicy przed recesją (ryc. 18-20). W celu weryfikacji skuteczności metody zastosowano CBCT śródzabiegowe w niskiej rozdzielczości (dawka promieniowania jest znacząco niższa ze względu na ochronę radiologiczną pacjentów w wieku rozwojowym – zasada ALADA [ang. *As Low as Diagnostically Acceptable*]) – sprawdzając nawiert przeprowadzony za pomocą sekwencji



Ryc. 18. Szablon chirurgiczny do zabiegu resekcji wierzchołka korzenia w jamie ustnej



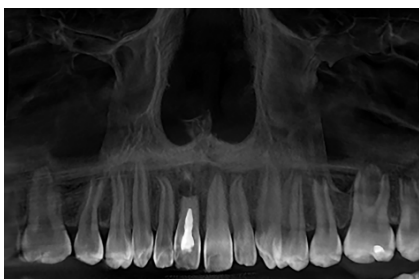
Ryc. 19. Zdjęcia śródzabiegowe podczas resekcji wierzchołka korzenia (nacięcie)



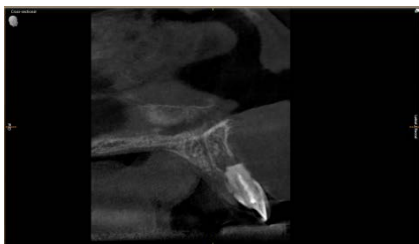
Ryc. 20. Zdjęcia śródzabiegowe podczas resekcji wierzchołka korzenia (nawiert)

wiertła do nawigowanej implantacji (ryc. 21, 22). Następnie usunięto wierzchołek, oczyszczono miejsce zabiegowe za pomocą instrumentów ręcznych (Lucas, Hu-Friedy) i mechanicznych (wiertła do degranulacji, Strauss & CO). Ze względu na obecność wcześniejszego wypełnienia systemu kanału korzeniowego preparatem Biodentine (Septodont) nie wykonywano wstecznego wypełnienia (w trakcie zabiegu, podczas odcięcia wierzchołka uwidoczniło preparat, który szczelnie wypełniał światło kanału). Miejsce zaopatrzone szwami 6-0, unikając naprężenia tkanek (ryc. 23).

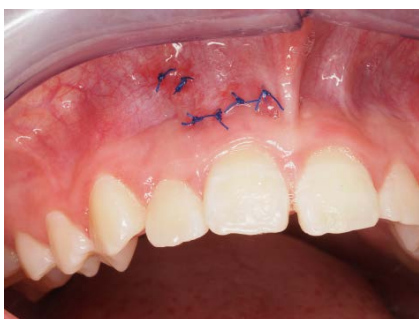Pacjentka była pod codzienną kontrolą, wykonywała zdjęcia w celu monitorowania obrzęku. Ze względu na wysokie ułożenie szwów (oddalone od granicy brzeg dziąsłowy-zęb) pojawił się obrzęk wargi górnej, który ustąpił całkowicie po 3 dniach. Pacjentka zgłaszała dolegliwości bólowe w stopniu umiarkowanym (6 w skali dziesięciostopniowej) przez pierwsze 2 dni, wykorzystując w tym celu aplikację TreatUp (Kwiątek Dental Clinic, Poznań, 2023) służącą do pozabiegowego, zdalnego nadzorowania procesu leczenia (ryc. 24, 25). Wdrożenie antybiotykoterapii i dodatkowego leczenia farmakologicznego nie było konieczne. Po upływie 7 dni zaobserwowano prawidłowe gojenie (ryc. 26).



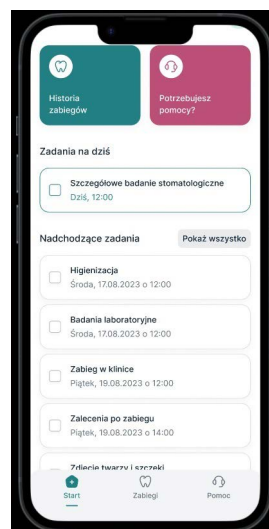
Ryc. 21. Kontrola radiologiczna śródzabiegowa (płaszczyzna czołowa)



Ryc. 22. Kontrola radiologiczna śródzabiegowa (płaszczyzna strzałkowa)



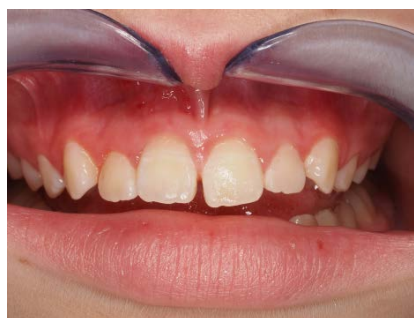Ryc. 23. Stan bezpośrednio po zabiegu



Ryc. 24. Aplikacja TreatUp – widok panelu dla pacjenta



Ryc. 25. Aplikacja TreatUp – skala oceny bólu pozabiegowego



Ryc. 26. Stan po ściągnięciu szwów – 7 dni po zabiegu

DYSKUSJA

Całkowite zwichnięcia zębów obejmują 10-15% urazów zębów stałych (5). Leczenie zębów wybitych polega na jak najszybszym, a optymalnie natychmiastowym, wprowadzeniu zęba do zębodołu (6). Czas jest kluczowy ze względu

na ograniczoną żywotność więzadła ozębnowego, którego stopień i rozległość uszkodzenia warunkują wystąpienie i ciężkość powikłań. W przypadku przechowywania zębów na sucho powyżej 2 godzin dochodzi do całkowitej martwicy ozębnej i ryzyko wystąpienia resorpcji zewnętrznej wzrasta do 95% (1, 7, 8). Drugim czynnikiem warunkującym utrzymanie ozębnej przy życiu jest roztwór transportowy: obecnie zaleca się przetrzymywanie zęba w odpowiednim podłożu transportowym (Viaspan lub HBSS – Hank's Balanced Salt Solution) lub soli fizjologicznej. Akceptowalnym podłożem transportowym do 2 godz. jest mleko, a do 30 min – ślina pacjenta (8). Preferowanym znieczuleniem do zabiegu replantacji zęba są środki niezawierające wazokonstryktora, co pozwala na wypełnienie się zębodołu krwią i rewaskularyzację więzadeł ozębnej.

Na przestrzeni ostatnich lat zmianie uległo podejście do leczenia endodontycznego zębów wybitych. Obecnie nie zaleca się leczenia kanałowego poza jamą ustną, ze względu na kluczowy czas umieszczenia zęba ponownie w zębodole (9). W rzadkich wypadkach, gdy ząb z krótkim korzeniem i szerokim otworem wierzchołkowym przebywa poza zębodołem do 5 minut, istnieje szansa na rewaskularyzację (10). W pozostałych przypadkach konieczne będzie leczenie kanałowe. Optymalnie należy wyekstypować martwą miążgę jak najszybciej po zaopatrzeniu zęba i wypełnić kanał pastą na bazie wodorotlenku wapnia. Ma to zapobiec rozwojowi bakterii w kanale korzeniowym i w konsekwencji zmniejszyć ryzyko wystąpienia zewnętrznej resorpcji zapalnej (11). W przypadku wybitcia zęba preferencyjne jest szynowanie półelastyczne, zapewniające niewielką ruchomość. Nieoceniona w przypadku wybić jest szyna TTS (Titanium Trauma Splint), która charakteryzuje się łatwością w zakładaniu, możliwością utrzymania dobrej higieny miejsca urazu i wygodą użytkowania dla pacjenta. W przypadku braku złamań kości wyrostka zębodołowego lub korzenia zęba sąsiedniego, zaleca się szynowanie na okres nie dłuższy niż 2 tygodnie (12).

Zgodnie z wytycznymi Polskiego Towarzystwa Stomatologicznego i Narodowego Programu Ochrony Antybiotyków zaleca się antybiotykoterapię po całkowitym zwichnięciu zęba stałego. U dzieci, ze względu na możliwość przebarwienia zębów przez antybiotyki z grupy tetracyklin, zaleca się fenoksymetylopenicylinę lub amoksycylinę bez kwasu klawulanowego w dawkach adekwatnych do wieku i masy ciała (10).

Ze względu na młody wiek pacjentów urazowych, kanały zębów wybitych najczęściej charakteryzują się dużą średnicą. W związku z tym istotne jest chemiczne opracowywanie kanału korzeniowego, ze względu na ograniczony kontakt pilnika endodontycznego ze ścianami kanału. Preferencyjną metodą wypełnienia zębów z niezamkniętym lub szerokim otworem wierzchołkowym są preparaty na bazie agregacyjnych trójtlenków mineralnych (MTA) lub Biodenty (13, 14). Biodenty jest obiecującym materiałem do wypełnienia korzeni zębów niedojrzałych ze względu

na szczelność, biokompatybilność oraz brak przebarwienia tkanek twardych zęba, często występującego w przypadku zastosowania MTA (15).

Leczenie ma na celu utrzymanie przyśrodkowego siekacza jak najdłużej, do czasu możliwości przeprowadzenia (jeśli będzie to konieczne) zabiegu implantacji. Obecnie rokowanie jest pozytywne, struktura tkanek miękkich i twardych została zachowana. Zabieg replantacji zapewnia utrzymanie dobrego stanu wszystkich otaczających tkanek, prawidłowy rozwój kości szczęki oraz brak konieczności zastosowania rozwiązań ruchomych.

Resorpcja zapalna korzenia wykryta ok. 2 lata po urazie wystąpiła na skutek zniszczenia urazowego włókien i komórek ozębnej. W przypadku wystąpienia tego typu powikłań usunięcie resorpcyjnego fragmentu może zapewnić dalsze utrzymanie zęba w jamie ustnej. Preferowane znieczulenie podczas zabiegu resekcji wykonywane jest przy użyciu środków zawierających wazokonstryktor, jako środek znieczulający pierwszego rzutu u pacjentów powyżej 4. roku życia. Dodatkowym atutem jest ograniczanie krwawienia pola zabiegowego zapewniające dobrą widoczność.

Zabieg nawigowanej resekcji resorpcyjnego fragmentu korzenia jest metodą minimalnie inwazyjną, pozwalającą zaoszczędzić tkanki i zminimalizować dolegliwości pozabiegowe, jednocześnie zapewniając precyzję i skuteczność zabiegu. Przeprowadzenie resekcji w formie nawigowanej, minimalnie znosząc blaszkę kostną, nie miało wpływu na strukturę wyrostka w tej okolicy.

Niezwykle ważnym aspektem postępowania pourazowego jest poinformowanie pacjenta i rodziców o konieczności odbywania regularnych wizyt kontrolnych połączonych z kontrolą radiologiczną miejsca urazu (16). Kontrole powinny odbywać się po 2, 4, 8 tygodniach od urazu, a następnie po 6 miesiącach i co roku przez 5 lat. Pozwoli to na wczesne monitorowanie poważnych konsekwencji urazu, takich jak resorpcja zapalna lub zastępcza i wdrożenie odpowiedniego leczenia. Niezwykle pomocna w przypadku wczesnej diagnostyki resorpcji wymiennej (ankylozy) jest dokumentacja fotograficzna, szczególnie w przypadku pacjentów przed 14. rokiem życia. Dodatkowo dokumentacja fotograficzna jest również ważnym elementem postępowania odszkodowawczego.

Jak wspomniano w przywoływanym piśmiennictwie, powodzenie replantacji i utrzymanie zęba w zębodole warunkowane są szeregiem czynników – zarówno zależnych od działań klinicysty, jak i zupełnie niemożliwych do przewidzenia. W opisywanym przypadku z sukcesem umieszczono ząb w zębodole i przeprowadzono leczenie endodontyczne, następnie inicjując wizytę kontrolną, która pozwoliła wykryć resorpcję zapalną, wdrożyć leczenie chirurgiczne i zachować ząb. Stopień skomplikowania niniejszego przypadku oraz szereg czynników ryzyka (w tym potencjalne niezgłaszanie się na wizyty kontrolne) sprawiają, że dalsze konsekwencje są trudne do przewidzenia. Niemniej zrobiono wszystko, co w mocy współczesnej stomatologii, aby uratować zwichnięty

siekacz, a niezbędne procedury wykonać w sposób minimalnie traumatyzujący dla dziecka. Opisane postępowanie może stanowić wsparcie dla innych klinicystów mierzących się z podobnym przypadkiem, gdyż działania ratujące ząb pozwalają (choćby na ograniczony czas) zachować prawidłową anatomię wyrostka zębodołowego w oczekiwaniu na możliwość wdrożenia alternatywnych metod leczenia, takich jak implantacja.

WNIOSKI

Wybicie zęba stałego jest jednym z najcięższych i najtrudniejszych w leczeniu urazów zębów. Szacuje się, że po całkowitym wybiciu zęba stałego jedynie około 50% zębów pozostaje na miejscu po upływie 10 lat. Nawet przy szybkiej interwencji i wdrożeniu odpowiednich procedur istnieje wysokie ryzyko wystąpienia ciężkich powikłań, takich jak resorpcja zapalna czy ankyloza. Kluczowa w procesie

terapeutycznym jest jak najszybsza replantacja na miejscu lub natychmiastowe zgłoszenie się do gabinetu oraz przechowywanie wybitego zęba w odpowiednim podłożu transportowym. Pomimo trudnego do przewidzenia wystąpienia powikłań odległych urazu, znaczący wpływ na korzystne odległe rezultaty mają: odpowiednie zaopatrzenie – replantacja, szynowanie półelastyczne na 10-14 dni, wdrożenie antybiotykoterapii, aseptyczne leczenie kanałowe, przestrzeganie zaleceń domowych dotyczących opieki nad okolicą urazu i ścisłe wczesne i późne monitorowanie pacjenta. W przypadku wykrycia powikłań pourazowych ważne jest jak najszybsze wdrożenie optymalnego leczenia – w przypadku resorpcji zapalnej jest to m.in. resekcja wierzchołka korzenia. Przeprowadzenie zabiegu w sposób nawigowany zapewnia najlepsze rezultaty leczenia. Pomimo pomyślnego rokowania, ważne jest ciągłe monitorowanie pacjenta i odbywanie wizyt kontrolnych co 6 miesięcy.

KONFLIKT INTERESÓW

Brak konfliktu interesów

ADRES DO KORESPONDENCJI

*Barbara Górna
Klinika Kwiatek
ul. Kordeckiego 22
60-144 Poznań
tel.: +48 512-892-296
bbgorna@gmail.com

nadesłano:

8.01.2024

zaakceptowano do druku:

29.01.2024

PIŚMIENNICTWO:

1. Andreasen JO: Replantation of 400 avulsed permanent incisors. 4. Factors related to periodontal ligament healing. *Endod Dent Traumatol* 1995; 11: 76-89.
2. Ebeleseder KA: Replantation of avulsed immature permanent teeth. Result in 39 cases after an average of 2.5 years. *Mund Kiefer Gesichtschir* 1997; 42: 340-345.
3. Donaldson M, Kinirions MJ: Factors affecting the time of onset of resorption in avulsed and replanted incisors teeth in children. *Dent Traumatol* 2001; 17: 205-209.
4. Kinirions MJ, Boyd DH, Gregg TA: Inflammatory and replacement resorption in reimplanted permanent incisor teeth: a study of the characteristics of 84 teeth. *Endod Dent Traumatol* 1999; 15: 269-272.
5. Andreasen JO: Traumatic injuries of the teeth (Druga edycja). Munksgaard, Kopenhaga 1981.
6. Liran L, Day PE, Hicks L et al.: International Association of Dental Traumatology guidelines for the management of traumatic dental injuries: General introduction. *Dent Traumatol* 2020; 36: 309-313.
7. Boyd DH, Kinirions MJ, Gregg TA: A prospective study of factors affecting survival of replanted permanent incisors in children. *Int J Paediatr Dent* 2000;10: 200-205.
8. Adnan S, Lone MM, Khan FR et al.: Which is the most recommended medium for the storage and transport of avulsed teeth. *Dent Traumatol* 2018; 34(2): 59-70.
9. Andersson L, Andreasen JO, Day P et al.: International Association of Dental Traumatology guidelines for the management of traumatic dental injuries: 2. Avulsion of permanent teeth. *Dent Traumatol* 2012; 28: 88-96.
10. Malinowska A: Zwichnięcie całkowite zęba stałego – aktualna koncepcja terapii oraz rokowanie. *Nowa Stomatol* 2018; 23(3): 121-125.
11. Andreasen JO, Andreasen FM: Essential of traumatic injuries to the teeth. Munksgaard, Kopenhaga 1991.
12. Stokes AN, Anderson HK, Cowan TM: Lay and professional knowledge of methods for emergency management of teeth. *Endod Dent Traumatol* 1992; 8: 160-162.
13. Ram D, Cohenca N: Therapeutic protocols for avulsed permanent teeth: review and clinical update. *Pediatr Dent* 2003; 26(3): 251-255.
14. Bani M, Sungurtekin-Ekçi E, Odabaş ME: Efficacy of Biodentine as an Apical Plug in Nonvital Permanent Teeth with Open Apices: An In Vitro Study. *Biomed Res Int* 2015; 2015: 359275.
15. Pohl Y, Wahl G, Filippi A et al.: Results after replantation of avulsed permanent teeth. III. Tooth loss and survival analysis. *Dent Traumatol* 2005; 21: 102-110.
16. Bourguignon C, Cohenca N, Lauridsen E et al.: International Association of Dental Traumatology guidelines for the management of traumatic dental injuries: 1. Fractures and luxations. *Dent Traumatol* 2020; 36(4): 314-330.